

«Wrinkled oedema» (w. oe), une nouvelle mutation récessive chez *Xenopus borealis*¹

par

Anne DROIN *

Avec 4 figures

ABSTRACT

«Wrinkled oedema» (w. oe.), a new recessive mutation of *Xenopus borealis*. — «Wrinkled oedema» is a recessive mutation found in the offspring of a population of *Xenopus borealis* collected in Kiambu (Kenya). The mutant syndrome appears from the 4th day onwards (st. 42). It is characterized by an oedema of the body, wrinkled at the level of the head, microphthalmia, arrest of development and degeneration of the organs and tissues. The tailtip is kinky with a wrinkled fin and the tadpoles die from the 7th day onwards. Parabiosis experiments have shown that the syndrome is expressed in the mutant when fused with a normal embryo. This mutant gene can therefore be considered an «autonomous cell lethal» gene.

INTRODUCTION

Dans le cadre de l'étude systématique du genre *Xenopus* entreprise dans notre laboratoire, de nombreux croisements sont régulièrement effectués au sein des différentes espèces et sous-espèces favorisant la découverte de mutations. Chez *Xenopus borealis*, quatre mutations ont déjà été trouvées, l'une affectant le nombre de nucléoles (JOTTERAND & FISCHBERG 1974), les trois autres le développement des jeunes têtards: «hooked tailtip»,

* Station de Zoologie expérimentale, Université de Genève, 154 route de Malagnou, 1224 Chêne-Bougeries/Genève, Suisse.

¹ Poster présenté à l'Assemblée annuelle de la SSZ à Genève, 1^{er} et 2 mars 1985.

«narrow head» (DROIN 1978) et «bloating-1» (DROIN & COLOMBELLI 1982). Toutes ces mutations sont apparues dans la descendance de différentes populations originaires du Kenya.

Une cinquième mutation vient d'être découverte dans une autre population de cette espèce, «wrinkled oedema» (w. oe). Dans ce travail, le phénotype des têtards homozygotes est décrit de même que des expériences de parabioses qui révèlent le mode «cellulaire autonome» de l'action du gène.

MATÉRIEL ET MÉTHODE

Des adultes de *Xenopus borealis* Parker descendants d'une population provenant de Kiambu (Kenya) ont été croisés selon la méthode de GURDON (1967). Une centaine d'œufs sont conservés par croisement, triés par dizaines dans des récipients de Petri remplis d'eau d'aquarium; ils sont observés journellement et les stades de développement déterminés selon NIEUWKOOP & FABER (1956). Pour l'histologie, les têtards ont été fixés au Zenker, coupés à 6 μm et colorés à l'hémalum-éosine. Les parabioses ont été effectuées avec des neurulas (st. 18-20) dans la solution standard de Holtfreter.

GÉNÉTIQUE

Cette mutation a été trouvée dans la F_2 d'une famille dont les parents étaient morts quand les mutants sont apparus. Vingt-quatre croisements ont été réalisés dans les F_1 et F_2 , 11 d'entre eux ont donné 243 têtards homozygotes sur un total de 1030 têtards examinés, soit 23,6%, pourcentage typique pour une ségrégation récessive. Parmi les 42 individus testés, 10 femelles et 11 mâles se sont révélés hétérozygotes (Fig. 1).

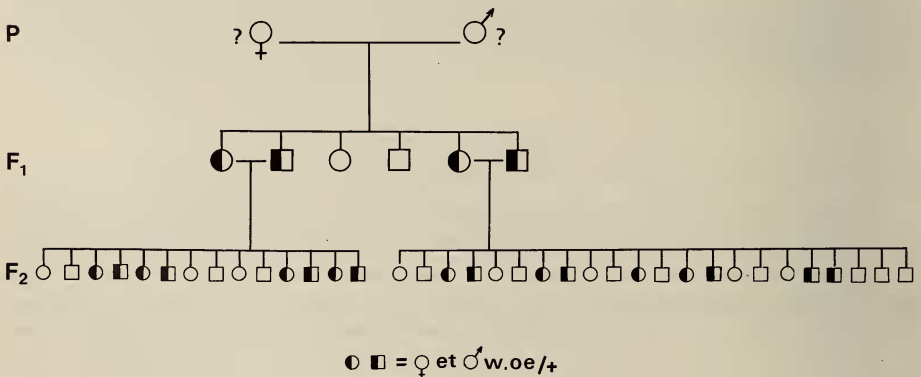


FIG. 1.

Tableau généalogique de la famille des *Xenopus borealis* Kiambu représentant les différents individus hétérozygotes trouvés dans les F_1 et F_2 .

Les têtards «w. oe» présentent un syndrome assez semblable au syndrome des mutants «hooked tailtip» bien que celui-ci s'exprime plus tôt dans le développement; il était alors intéressant de déterminer si ces mutations étaient génétiquement similaires. Une femelle hétérozygote «htp» a été croisée avec un mâle hétérozygote «w. oe»: aucun mutant n'a été trouvé parmi 100 têtards examinés indiquant que ces mutations ne sont pas alléliques.

DESCRIPTION DU PHÉNOTYPE

Le syndrome se développe à partir du 4^e jour du développement (st. 42) par la formation d'un œdème de la mâchoire inférieure et de la région du cœur. Dans les jours suivants, le développement du mutant ralentit puis s'arrête; l'œdème s'étend à la tête, les yeux restent petits et les tissus de la rétine présentent des noyaux pycnotiques; l'intestin ne dépasse pas

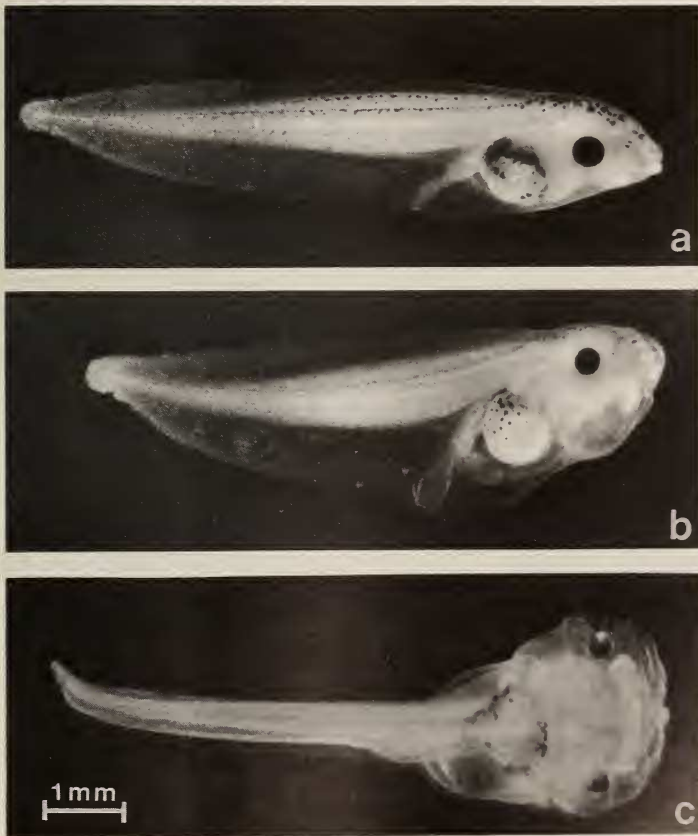


FIG. 2.

a) têtard normal âgé de 6 jours (st. 45) et b) têtard mutant du même âge;
c) vue ventrale d'un têtard mutant avancé qui présente un œdème généralisé.

le st. 43/44, le rectum est gonflé et la nageoire ventrale antérieure devient proéminente (Fig. 2a et b). Des hémorragies apparaissent dans la chambre branchiale, également sous-développée par rapport à celle d'un têtard normal (Fig. 3a et b). Quand celui-ci atteint le st. 46, l'œdème du mutant est plus prononcé et présente un aspect caractéristique formant des replis et des bulles. L'extrémité de la queue prend une forme arquée en crochet, les cristallins sont opaques et l'œdème interne repousse l'intestin rostralement (Fig. 2c ou 4b). La majorité des organes et des tissus dégèrent (Fig. 3c) et les têtards meurent à partir du 7^e jour.

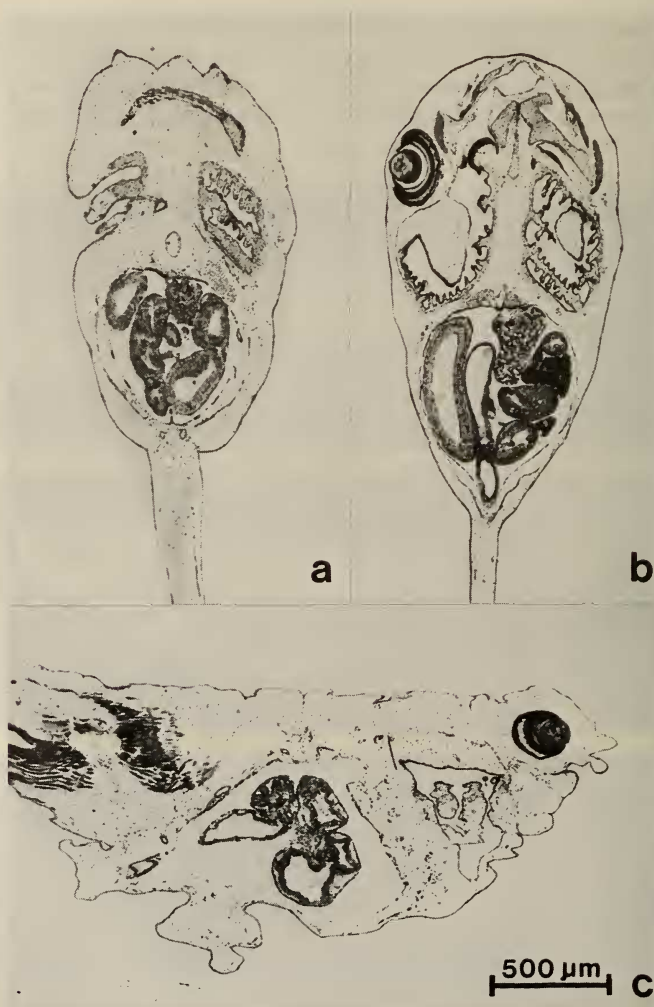


FIG. 3.

a) et b): Coupes longitudinales: a) un mutant au st. 45 montrant la chambre branchiale et l'intestin sous-développés comparés à ceux d'un têtard normal b): c) coupe sagittale d'un têtard mutant avancé chez lequel la dégénérescence des organes et les replis de l'œdème sont bien visibles.

PARABIOSES

Des parabioses ont été effectuées pour déterminer l'origine des déficiences; les embryons, soudés ventralement aux stades 18-20, provenaient d'un seul croisement entre individus hétérozygotes donnant théoriquement 25% de mutants homozygotes. Comme les embryons sont pris au hasard, on peut s'attendre à trouver 3 sortes de paires de parabiontes, 56,25% de paires normales, 37,5% de paires mixtes et 6,25% de paires mutantes. Sur les 30 paires, 14 étaient des paires normales (46,7%), 14 des paires mixtes (46,7%) et 2 des paires mutantes (6,6%), résultats qui sont statistiquement valables ($X^2 < 1,19$).

On reconnaît les paires mixtes, composées d'un partenaire normal et d'un mutant, dès le stade 42/43 par l'apparition, chez le mutant, des anomalies principales, œdème de la tête,

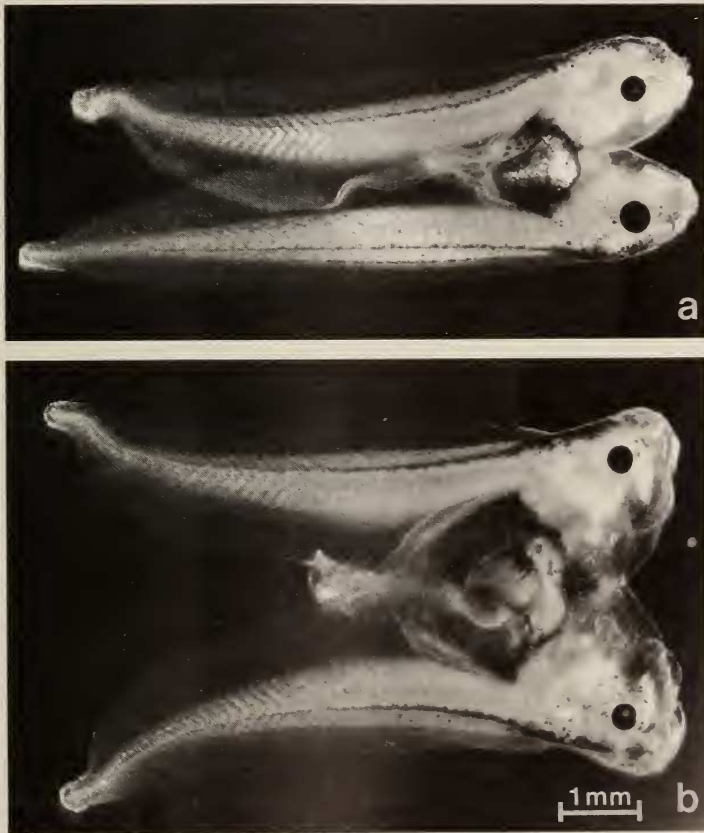


FIG. 4.

Deux paires de parabiontes: a) une paire mixte composée d'un partenaire normal (en bas) et d'un mutant présentant un syndrome atténué; b) une paire mutante où le syndrome est totalement exprimé chez les deux partenaires.

microphthalmie et froissure de la nageoire de la queue. Ces anomalies ne deviennent, cependant, pas plus prononcées contrastant ainsi avec celles des têtards de paires mutantes où le syndrome est totalement exprimé (Fig. 4a et b). En outre, les têtards de ces paires mixtes survivent quelques jours de plus que ceux des paires mutantes mais meurent généralement avant ceux des paires normales.

On peut donc conclure que ce mutant est un mutant létal cellulaire autonome selon BRIGGS (1973) et MALACINSKI & BROTHERS (1974); les anomalies résultent d'une déficience qui est intrinsèque à chaque cellule du mutant puisque le syndrome anormal apparaît chez ce dernier malgré sa fusion avec un embryon normal. L'établissement d'une circulation sanguine commune aux 2 partenaires, qui permet des échanges métaboliques entre eux, a cependant deux effets positifs, l'atténuation des anomalies et une prolongation de la survie.

Dans le cas de l'autre mutant œdémateux de *Xenopus borealis* «bloated-1» (DROIN & COLOMBELLI 1982), aucune paire mixte n'avait été trouvée dans les expériences de parabioses; la formation de l'œdème avait été inhibée chez le mutant par la fusion avec un embryon normal.

Ces deux cas de phénotypes œdémateux, l'un résultant de l'action cellulaire autonome des produits du gène mutant et l'autre de l'action physiologique des produits de l'autre gène mutant, illustrent à nouveau la complexité de l'origine des œdèmes qui avait déjà été mise en évidence dans d'autres phénotypes œdémateux, notamment dans les mutants «precocious oedema» (DROIN 1974) et «droopy taitip» (DROIN 1976) chez *Xenopus laevis* et «triple oedema» (DROIN & COLOMBELLI 1983) chez *Xenopus tropicalis*.

REMERCIEMENTS

L'auteur remercie M^{lle} M. Quentin et M. A. Solaro pour leur précieuse collaboration. Ce travail a été réalisé grâce à un subside du «Fonds national suisse de la recherche scientifique» (requête n° 3.775.0.80).

RÉSUMÉ

«Wrinkled oedema» est une mutation récessive trouvée dans la descendance d'une population de *Xenopus borealis* provenant de Kiambu (Kenya). Le syndrome apparaît dès le 4^e jour (st. 42). Il est caractérisé par un œdème du corps, avec des replis dans la région de la tête, par de la microphthalmie, l'arrêt du développement et la dégénérescence des organes et tissus; l'extrémité de la queue dont la nageoire est fripée, est déformée; les têtards meurent à partir du 7^e jour. Des expériences de parabiose ont montré que le syndrome mutant se manifeste lorsqu'un embryon mutant est soudé à un embryon normal. Il s'agit donc d'un gène que l'on peut classer dans la catégorie des gènes mutants létaux, cellulaires et autonomes.

BIBLIOGRAPHIE

- BRIGGS, R. 1973. Developmental genetics of the Axolotl. In: «Genetic mechanisms of development». 31st symp. Soc. Develop. Biol. (F. H. RUDDLE ed). *Acad. Press, New York*: pp. 169-199.
- DROIN, A. 1974. Trois mutations récessives létales, «dwarf-I» (dw-I), «dwarf-II» (dw-II) et «precocious oedema» (p. oe) affectant les têtards de *Xenopus laevis*. *Annl's Embryol. Morphogen.* 7: 141-150.
- 1976. Une nouvelle mutation létale récessive, «droopy tailtip» (dtp) chez *Xenopus laevis*. *Revue suisse Zool.* 83: 853-858.
- 1978. Deux mutations récessives létales, «hooked tailtip» (htp) et «narrow head» (nh) affectant le développement des jeunes têtards de *Xenopus borealis*. *Revue suisse Zool.* 85: 809-816.
- DROIN, A. and B. COLOMBELLI. 1982. «Bloated-1» and «bloated-2», two recessive mutations in *Xenopus borealis* and *Xenopus muelleri*. *Acta Embryol. Morphol. Exper.*, n. s. 3: 117-126.
- 1983. «Triple oedema» (tr. oe), une mutation létale récessive chez *Xenopus tropicalis*. *Revue suisse Zool.* 90: 399-405.
- GURDON, J. B. 1967. African clawed toads. In: «Methods in Developmental Biology». (N. H. WILT & N. K. WESSELS, ed). *Crowell Company, New York*: pp. 75-84.
- JOTTERAND, M. and M. FISCHBERG. 1974. A chromosome mutation affecting the number of nucleoli in *Xenopus borealis* Parker. *Experientia* 30: 1003-1005.
- MALACINSKI, G. M. and A. J. BROTHERS. 1974. Mutant genes in the Mexican Axolotl. *Science, N.Y.* 84: 1142-1147.
- NIEUWKOOP, P. D. and J. FABER. 1956. Normal table of *Xenopus laevis* (Daudin). *North-Holland Publ. Co., Amsterdam*, 252 pp., 10 pl.